

Κιρσοκήλη και Αζωοσπερμία

1^η επίσκεψη στο ιατρείο

- Άνδρας 36 ετών
- Σύζυγος 34 ετών
- Προσπάθεια τεκνοποίησης από 18 μηνών
- Ένα σπερμοδιάγραμμα πριν 2 μήνες με αζωοσπερμία, όγκο **1,5 ml** και **pH 7,1**
- Έχουν ένα παιδί (αγόρι 8 χρονών)

Διερεύνηση - Ιστορικό άνδρα

- Επάγγελμα: Δικηγόρος
- Ελεύθερο ιατρικό ιστορικό κατά την παιδική ηλικία
- Φυσιολογική έναρξη εφηβείας
- Ελεύθερο ιατρικό (παθολογικό και χειρουργικό) ιστορικό μετά την ενηλικίωση
- Ελεύθερο οικογενειακό ιστορικό
- Δεν αναφέρει κάποια σεξουαλική δυσλειτουργία

Διερεύνηση - Ιστορικό άνδρα

- Μη καπνιστής
- Αλκοόλ: κοινωνικός πότης
- Δεν παίρνει κάποιο φάρμακο, κανένα πρόσφατο πυρετικό επεισόδιο, καμία έκθεση σε ακτινοβολία ή άλλους γνωστούς γοναδοτοξικούς παράγοντες
- Φυσιολογικό βάρος σώματος, καλή Φ.Κ., τρέξιμο και γυμναστήριο 3-4 φορές την εβδομάδα

Διερεύνηση - Ιστορικό συζύγου

- Βασικός έλεγχος γονιμότητας αρνητικός για ευρήματα.
- Κανένα γνωστό θέμα υγείας
- Φυσική κατάσταση: καλή
- Μη καπνίστρια, αλκοόλ σπάνια
- Ελεγχόμενα επίπεδα άγχους.

Σπερμοδιάγραμμα

- Δεν αναφέρει κάποιο πυρετικό επεισόδιο τους τελευταίους μήνες και η λήψη σπέρματος έγινε στο σπίτι και προσκομίστηκε στο μικροβιολογικό εργαστήριο εντός 30λέπτου, σωστά, τηρώντας τις ορθές οδηγίες.
- Αζωοσπερμία μετά από φυγοκέντρηση

Κλινικός έλεγχος

- **Όρχεις:** μέγεθος φυσιολογικό, υφή κάπως μαλακότεροι
- Ψηλαφητή κισσοκήλη αριστερά χωρίς Valsalva και
ψηλαφητή κισσοκήλη δεξιά με Valsalva
- Κανένα εύρημα από την επιδιδυμίδα και τον σπερματικό τόνο, ψηλαφητός σπερματικός πόρος
- Λοιπή εξέταση χωρίς ευρήματα

Προγνωστικοί παράγοντες για την ανδρική υπογονιμότητα:

- Διάρκεια υπογονιμότητας
- Πρωτοπαθής ή δευτεροπαθής
- Αποτελέσματα σπερμοδιαγράμματος
- Ηλικία και γονιμότητα συντρόφου – συζύγου

ΑΠΕΙΚΟΝΙΣΤΙΚΟΣ έλεγχος

Υπερηχογράφημα:

- Οσχέου: αριστερός όρχις 18 κ.εκ. με ομοιογενές παρέγχυμα. Στον ΑΡ σπερματικό τόνο απεικονίζονται διατεταμένες φλέβες, έως 3,7 χιλ. χωρίς Valsava.
- Ο ΔΕ όρχις ελέγχεται με όγκο 16 κ.εκ., με ομοιογενές παρέγχυμα. Στον ΔΕ σπερματικό τόνο απεικονίζονται διατεταμένες φλέβες, έως 3,1 χιλ. με Valsava.
- Doppler: κίρσοκήλη 3^{ου} σταδίου ΑΡ, κίρσοκήλη 2^{ου} σταδίου στο ΔΕ.

Εργαστηριακός έλεγχος

Ορμονικός έλεγχος

- **FSH: 16,6mIU/ml (0,6-12mIU/ml)**
- **T: 2.9 ng/ml (3,0 – 12,0 ng/ml)**
- **LH: 11,8mIU/ml (3,0-14,7 mIU/ml)**
- **PRL: 21 ng/ml (2,5-14,5 ng/ml)**
- **E2: 43 pg/ml < 52.0 pg/ml**
- **TSH: 1.2 mIU/lt (0,4-4,0mIU/lt)**
- **Inhibin β: 30 pg/ml (205-241 pg/ml)**

Ορμονική διερεύνηση

Πάθηση	FSH	LH	T	PRL
Φυσιολογικά	✓	✓	✓	✓
Απλασία επιθηλίου	↑	✓	✓	✓
Ορχική ανεπάρκεια	↑	↑ ✓	↓ ✓	✓
Υπο-Υπο	↓	↓	↓	✓
Αντοχή σε ανδρογόνα	↑	↑	↑	✓
Υπερπρολακτιναιμία	↓ ✓	↓	↓	↑

Εργαστηριακός έλεγχος

Γενική αίματος - Βιοχημικός Έλεγχος

- Χοληστερόλη: 180mg/dl (<200 mg/dl)
- HDL: 45 mg/dl (>40 mg/dl)
- LDL: 118 mg/dl (<130mg/dl)
- Τριγλυκερίδια: 90 mg/dl (<150mg/dl)
- SGPT: 26 IU/L (10-40IU/L)
- SGOT: 21 IU/L (10-40IU/L)
- Γ. αίματος εντός φυσιολογικών ορίων

Γενετικός έλεγχος

Καρυότυπος;

Μικροελλείψεις Υ χρωμοσώματος;

Κυστική ίνωση;



ΑΝΤΙΜΕΤΩΠΙΣΗ

Περαιτέρω εργαστηριακή διερεύνηση

- Καρκινικοί δείκτες για ITGCNU;

Recommendations	GR
For men who are candidates for sperm retrieval, give appropriate genetic counselling even when testing for genetic abnormalities was negative.	A
In men with non-obstructive azoospermia (NOA), perform simultaneous testicular biopsy with multiple testicular sperm extraction (TESE) (or micro- TESE) to define spermatogenesis and diagnose intratubular germ cell neoplasma of unclassified type (ITGCNU) and eventually kryopreservation of sperm.	A

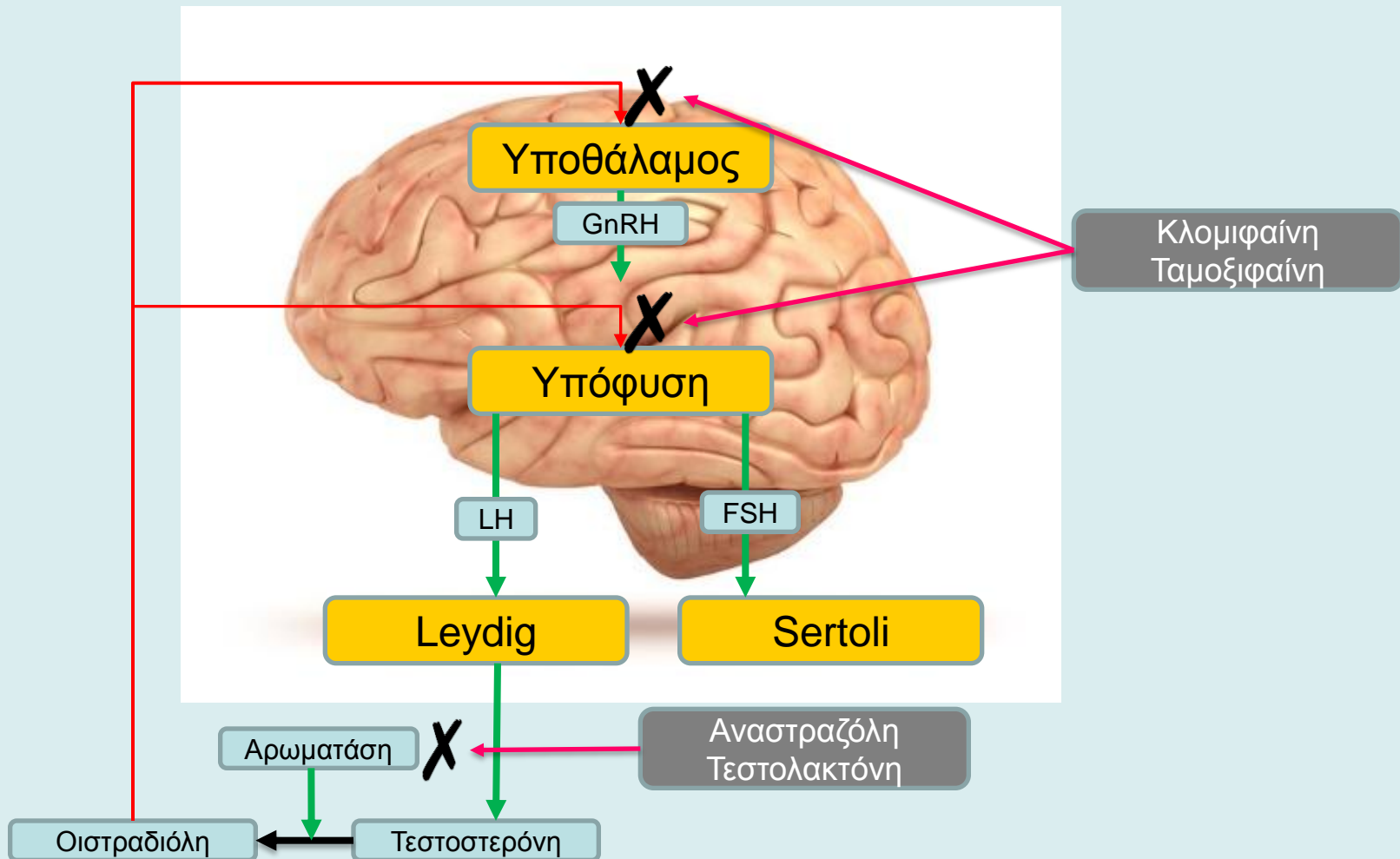
Τρόπος ζωής

Έχουμε λόγο παρέμβασης στον τρόπο ζωής
του;

Φαρμακευτική θεραπεία

- Αντι-οιστρογόνα (Κλομιφαίνη 25mg/day
Ταμοξιφαίνη 20mg/day);
- Αναστολείς αρωματασών (Αναστροζόλη
1mg/day);

Μηχανισμός δράσης



Φαρμακευτική θεραπεία

- Γοναδοτροπίνες;
- Αναπλήρωση ανδρογόνων;
- Συμπληρώματα;

Φαρμακευτική θεραπεία

Recommendations	GR
Provide testosterone replacement therapy for symptomatic patients with primary and secondary hypogonadism who are not considering parenthood.	A
In men with hypogonadotropic hypogonadism, induce spermatogenesis by an effective drug therapy (human chorionic gonadotropin(hCG), human menopausal gonadotropins (hMG), recombinant follicle-stimulating hormone (rFSH)).	A*
Do not use testosterone replacement for the treatment of male infertility.	A*

**Upgraded following panel consensus.*

5.7.2 Recommendation for idiopathic male infertility

Recommendations	GR
Medically treat male infertility only for cases of hypogonadotropic hypogonadism.	A
No clear recommendation can be made for treatment with gonadotropins, anti-oestrogens and antioxidants even for a subset of patients.	B

Χειρουργική αντιμετώπιση

- Διόρθωση κιρσοκήλης;
- Άμεσα ή μετά από θεραπεία;
- Βιοψία όρχι – ιστολογική εκτίμηση (άμφω;)
- Φαρμακευτική ή άλλη παρέμβαση μετεγχειρητικά;

Summary of evidence	LE
The presence of varicocele in some men <u>is associated with progressive testicular damage</u> from adolescence onwards and a consequent reduction in fertility.	2a
Although the treatment of varicocele in adolescents may be effective, there is a significant risk of over-treatment: the majority of boys with a varicocele will have no fertility problems later in life.	3
Varicocele repair was shown to be effective in men with oligospermia, a clinical varicocele and otherwise unexplained infertility.	1a

Χειρουργική αντιμετώπιση

- Διόρθωση κίρσοκῆλης;
- Άμεσα ή μετά από θεραπεία;
- Βιοψία όρχι – ιστολογική εκτίμηση (άμφω;)
- Φαρμακευτική ή άλλη παρέμβαση μετεγχειρητικά;

5.4.3.2 *Varicocelectomy*

Varicocele repair has been a subject of debate for several decades. A meta-analysis of randomised controlled trials (RCTs) and observational studies in men with only clinical varicoceles showed that surgical varicocelectomy significantly improves semen parameters in men with abnormal semen parameters including men with non-obstructive azoospermia [123, 125, 126].

Πορεία περιστατικού

- Προγραμματίστηκε και πραγματοποιήθηκε χειρουργείο σε 7 ημέρες
- Μικροσκοπική διόρθωση κισσοκήλης με αμφοτερόπλευρη βιοψία όρχεως (+) (4 παγέτες κρυοσυντηρήθηκαν)
- Ιστολογική εξέταση αρνητική για κακοήθεια
- Ξεκίνησε άμεσα μετεγχειρητικά κιτρική ταμοξιφαίνη 20mg/day και συμπλήρωμα με συνδυασμό αντιοξειδωτικών

Πορεία περιστατικού

Summary of evidence	LE
The WHO laboratory manual proposes reference values based on fertility therefore these reference values do not allow classification of men as infertile.	2a
Impaired spermatogenesis is often associated with elevated FSH concentration.	3
For patients with NOA who have spermatozoa in their testicular biopsy, intracytoplasmic sperm injection (ICSI) with fresh or cryopreserved spermatozoa is the only therapeutic option. <u>Spermatozoa are found by a TESE procedure in about 50% of patients with NOA.</u>	2a
<u>Pregnancies and live births are eventually obtained in 30-50% of couples with NOA, when spermatozoa have been found in the testicular biopsy.</u>	3

Πορεία περιστατικού

- Μετά από 3 μήνες:
- **Σπερμοδιάγραμμα:**
- Όγκος 1,8 ml
- pH: 7,8
- Συγκέντρωση 0,8 εκατομμύρια/ml
- Κινητικότητα, Μορφολογία: δεν εκτιμήθηκαν λόγω μικρού αριθμού
- Λοιπά χαρακτηριστικά εντός τιμών αναφοράς.
- Διακοπή αντιοξειδωτικών παραγόντων συνέχιση ταμοξιφαίνης

Πορεία περιστατικού

- Μετά από 6 μήνες:
- **Σπερμοδιάγραμμα:**
- Όγκος 1,6 ml
- pH: 7,9
- Συγκέντρωση 4,6 εκατομμύρια/ml
- Κινητικότητα: Συνολική 22% (Τ.Α. 40)
- Προωθητική 13% (Τ.Α. 32)
- Φυσιολογικές μορφές: 1%
- Λοιπά χαρακτηριστικά εντός τιμών αναφοράς.
- Συνεστήθη κατάψυξη πολλαπλών δειγμάτων – ICSI, πρώτος κύκλος χωρίς επιτυχία, δεύτερος κύκλος με ευτυχή κατάληξη, μία κύηση, 1 κορίτσι στις 38 εβδομάδες

11^ο ΠΑΝΕΛΛΗΝΙΟ ΣΥΝΕΔΡΙΟ ΑΝΔΡΟΛΟΓΙΑΣ



Κιρσοκήλη και γυναίκα με ↓ AMH

1^η επίσκεψη στο ιατρείο

- Άνδρας 40 ετών
- Σύζυγος 35 ετών
- Προσπάθεια τεκνοποίησης από 24 μηνών
- Δεν έχουν άλλο παιδί ούτε κάποια εγκυμοσύνη οι δύο τους ή με προηγούμενο/η σύντροφο

1^η επίσκεψη στο ιατρείο

1^ο σπερμοδιάγραμμα (σε εξειδικευμένο κέντρο)

- Συγκέντρωση : **9,2 εκ./ ml**
- κινητικότητα: **25% (40%)**
- προωθητική κίνηση: **12% (>32%)**
- μορφολογία: **2%**
- φυσιολογικές μορφές, 60% κεφαλής, 34% ουράς, 20% αυχένα.

Υπόλοιπα χαρακτηριστικά εντός Τ.Α.

1^η επίσκεψη στο ιατρείο

2^ο σπερμοδιάγραμμα (σε εξειδικευμένο κέντρο)

- Συγκέντρωση : **12,3 εκ./ ml**
- κινητικότητα: **23% (40%)**
- προωθητική κίνηση: **13% (>32%)**
- μορφολογία: **2%**
- φυσιολογικές μορφές, 65% κεφαλής, 24% ουράς, 30% αυχένα.

Υπόλοιπα χαρακτηριστικά εντός T.A.

Δεν αναφέρει κάποιο πυρετικό επεισόδιο τους τελευταίους μήνες και η λήψη σπέρματος έγινε στο σπίτι και προσκομίστηκε στο μικροβιολογικό εργαστήριο εντός 20λέπτου, σωστά, τηρώντας τις ορθές οδηγίες.

Διερεύνηση - Ιστορικό άνδρα

- Ελεύθερο ιατρικό ιστορικό κατά την παιδική ηλικία
- Φυσιολογική έναρξη εφηβείας
- Ελεύθερο ιατρικό (παθολογικό και χειρουργικό) ιστορικό μετά την ενηλικίωση
- Ελεύθερο οικογενειακό ιστορικό
- Δεν αναφέρει κάποια σεξουαλική δυσλειτουργία

Διερεύνηση - Ιστορικό άνδρα

- Επάγγελμα: Ελεύθερος επαγγελματίας με τεράστιο άγχος στη δουλειά του
- Φυσική κατάσταση: ηπίως υπέρβαρος (+8 κιλά), κυρίως καθιστική ζωή
- Καπνιστής από 20ετίας (1 πακέτο/μέρα)
- Αλκοόλ: 1-2 ουίσκι καθημερινά το βράδυ μετά τη δουλειά και πολλά περισσότερα όποτε βγαίνει
- Δεν παίρνει κάποιο φάρμακο

Διερεύνηση - Ιστορικό άνδρα

- Επάγγελμα: Ελεύθερος επαγγελματίας με τεράστιο άγχος στη δουλειά του
- Φυσική κατάσταση: ηπίως υπέρβαρος (+8 κιλά), κυρίως καθιστική ζωή
- Καπνιστής από 20ετίας (1 πακέτο/μέρα)
- Αλκοόλ: 1-2 ουίσκι καθημερινά το βράδυ μετά τη δουλειά και πολλά περισσότερα όποτε βγαίνει
- Δεν παίρνει κάποιο φάρμακο

Διερεύνηση - Ιστορικό άνδρα

- Επάγγελμα: Ελεύθερος επαγγελματίας με τεράστιο άγχος στη δουλειά του
- Φυσική κατάσταση: ηπίως υπέρβαρος (+8 κιλά), κυρίως καθιστική ζωή
- Καπνιστής από 20ετίας (1 πακέτο/μέρα)
- Αλκοόλ: 1-2 ουίσκι καθημερινά το βράδυ μετά τη δουλειά και πολλά περισσότερα όποτε βγαίνει
- Δεν παίρνει κάποιο φάρμακο

Διερεύνηση - Ιστορικό άνδρα

- **Επάγγελμα: Ελεύθερος επαγγελματίας με τεράστιο άγχος στη δουλειά του**
- **Φυσική κατάσταση: ηπίως υπέρβαρος (+8 κιλά), κυρίως καθιστική ζωή**
- **Καπνιστής από 20ετίας (1 πακέτο/μέρα)**
- **Αλκοόλ: 1-2 ουίσκι καθημερινά το βράδυ μετά τη δουλειά και πολλά περισσότερα όποτε βγαίνει**
- **Δεν παίρνει κάποιο φάρμακο**

Διερεύνηση - Ιστορικό άνδρα

- Επάγγελμα: Ελεύθερος επαγγελματίας με τεράστιο άγχος στη δουλειά του
- Φυσική κατάσταση: ηπίως υπέρβαρος (+8 κιλά), κυρίως καθιστική ζωή
- Καπνιστής από 20ετίας (1 πακέτο/μέρα)
- Αλκοόλ: 1-2 ουίσκι καθημερινά το βράδυ μετά τη δουλειά και πολλά περισσότερα όποτε βγαίνει
- Δεν παίρνει κάποιο φάρμακο

Διερεύνηση - Ιστορικό συζύγου

- Βασικός έλεγχος γονιμότητας: AMH 0,8 ng/ml (>1,05 ng/ml)
- AMH εκκρίνουν τα ωοθηλάκια υπό ωρίμανση. Όσο περισσότερα είναι τόσο υψηλότερα είναι και τα επίπεδα της AMH στο αίμα. Χαμηλά επίπεδα AMH είναι ένα σημείο χαμηλού ωοθηκιακού δυναμικού (υπάρχουν λίγα εναπομείναντα ωοθηλάκια)

Διερεύνηση - Ιστορικό συζύγου

- Φυσική κατάσταση: καλή.
- Μη καπνίστρια, αλκοόλ σπάνια.
- Ελεγχόμενα επίπεδα άγχους.

Κλινικός έλεγχος

- Όρχεις: φυσιολογικό μέγεθος και υφή
- Ψηλαφητή κισσοκήλη αριστερά χωρίς Valsalva
- Κανένα εύρημα από την επιδιδυμίδα και τον σπερματικό τόνο, ψηλαφητός σπερματικός πόρος
- Λοιπή εξέταση χωρίς ευρήματα

ΑΠΕΙΚΟΝΙΣΤΙΚΟΣ έλεγχος

Υπερηχογράφημα Οσχέου :

- Αριστερός όρχις 18 κ.εκ. με ομοιογενές παρέγχυμα. Στο σπερματικό τόνο απεικονίζονται διατεταμένες φλέβες, έως 3,7 χιλ. με παλινδρόμηση χωρίς τη δοκιμασία Valsava
- Δεξιός όρχις 24 κ.εκ. με φυσιολογική ηχογένεια και παρουσία κίρσοκήλης 2^{ου} σταδίου.

Εργαστηριακός έλεγχος

Ορμονικός έλεγχος

- FSH: 11,6mIU/ml (0,6-12mIU/ml)
- **LH: 14,8mIU/ml (3,0-14,7 mIU/ml)**
- T: 3,8 ng/ml (3,0 – 12,0 ng/ml)
- E₂: 43 pg/ml < 52.0 pg/ml
- **PRL: 29 ng/ml (2,5-14,5 ng/ml)**
- TSH: 1.2 mIU/lt (0,4-4,0mIU/lt)
- Inhibin β: 220 pg/ml (205-241 pg/ml)

Εργαστηριακός έλεγχος

Γενική αίματος - Βιοχημικός Έλεγχος

- Χοληστερόλη: 290 mg/dl (<200 mg/dl)
- HDL: 35 mg/dl (>40 mg/dl)
- LDL: 155 mg/dl (<130 mg/dl)
- Τριγλυκερίδια: 250 mg/dl (<150 mg/dl)
- SGPT: 51 IU/L (10-40 IU/L)
- SGOT: 52 IU/L (10-40 IU/L)
- Γ. αίματος εντός φυσιολογικών ορίων

Εργαστηριακός έλεγχος

Γενετικός έλεγχος

- Καρυότυπος;
- Μικροελλείψεις Υ χρωμοσώματος;
- Κυστική ίνωση;

- Obtain standard karyotype analysis in all men with damaged spermatogenesis (spermatozoa < 10 million/mL) for diagnostic purposes. If there is a family history of recurrent spontaneous abortions, malformations or mental retardation, karyotype analysis should be requested, regardless of the sperm concentration.

ΑΝΤΙΜΕΤΩΠΙΣΗ

Περαιτέρω εργαστηριακή διερεύνηση

- Καρκινικοί δείκτες για ITGCNUT;
- DFI
47% 0-15% καλή γονιμοποιητική ικανότητα
16-30% μέτρια γονιμοποιητική ικανότητα
>31% χαμηλή γονιμοποιητική ικανότητα
- 8OHdG
7% >3% συνιστάται αντιοξειδωτική αγωγή

ΑΝΤΙΜΕΤΩΠΙΣΗ

Αλλαγή Τρόπου Ζωής;

Γιατί το κάπνισμα επηρεάζει την ορχική λειτουργία;



Γιατί το κάπνισμα επηρεάζει την ορχική λειτουργία;

- Οι καπνιστές έχουν 15% με 20% **μείωση του αριθμού** των σπερματοζωαρίων στο σπέρμα τους, ενώ η **κινητικότητα και η μορφολογία δεν φαίνεται να επηρεάζονται σημαντικά.**

Ramlau-Hansen et al. Hum Reprod 2006
Vine et al. Fertil Steril 1994; 61:35–43

- Ωστόσο δεν υπάρχουν μελέτες που να επιβεβαιώνουν ότι μετά τη διακοπή του καπνίσματος ο αριθμός των σπερματοζωαρίων αυξάνει.
- Υψηλά επίπεδα LH στο πλάσμα (κατάσταση όμοια με androgen insensitivity).

Osawa et al. J Enzyme Inhib 1990; 4:187–200

Γιατί το κάπνισμα επηρεάζει την ορχική λειτουργία;

- Αυξημένη συχνότητα καταστροφής του σπερματικού τους γονιδιώματος είτε με τη μορφή **ανευπλοειδιών** είτε με τη μορφή **κατακερματισμού του DNA**.

Harkonen et al. Environ Mol Mutagen 1999;34:39–46
Robbins et al. Environ Mol Mutagen 1997;30:175–183
Rubes et al. Fertil Steril 1998; 70:715–723
Loft et al. Hum Reprod 2003; 18:1265–1272

Καθιστική ζωή και υπογονιμότητα



Καθιστική ζωή και υπογονιμότητα

- Η δουλειά γραφείου και η καθιστική ζωή γενικότερα δεν αποτελεί παράγοντα κινδύνου υπογονιμότητας.

Hjollund et al. Int J Androl 2000; 23:309–318

Stoy et al. Int J Androl 2004;27(1):5–11

Jung Reproduction 2001; 121:595–603

Καθημερινό στρες και υπογονιμότητα



Καθημερινό στρες και υπογονιμότητα

- Χρόνιο ή έντονο άγχος προκαλεί **μειωμένο αριθμό σπερματοζωαρίων** και **χαμηλή κινητικότητα** και μορφολογία.

McGrady Arch Androl 1984; 13:1–7

- Το ήπιο ή έντονο συναισθηματικό στρες καταστέλλει τα επίπεδα της τεστοστερόνης και στον άνθρωπο πιθανόν να εμπλέκεται και στην σπερματογενετική διαδικασία.

Hjollund et al. Epidemiology 2004; 15(1):21–27

Πώς επηρεάζει το αλκοόλ τη λειτουργία του όρχη;



Πώς επηρεάζει το αλκοόλ τη λειτουργία του όρχη;

- Η λήψη αλκοόλ αλληλοεπιδρά με το ενδοκρινικό σύστημα.
- Η ηπατική βλάβη λόγω αλκοόλ επηρεάζει την ενζυμική του δραστηριότητα, την πρόσδεση των πρωτεϊνών και τους υποδοχείς τους, διαταράσσοντας έτσι τον περιφερικό μεταβολισμό των ορμονών.
- Μετά από λήψη ικανής ποσότητας αλκοόλ οι τιμές τεστοστερόνης στο αίμα μειώνονται μέσα σε μερικές ώρες.

Πώς επηρεάζει το αλκοόλ τη λειτουργία του όρχη;

- Στο χρόνια αλκοολισμό τα επίπεδα της τεστοστερόνης είναι χαμηλά ενώ άλλες μακροπρόθεσμες συνέπειες περιλαμβάνουν:
 - μειωμένη libido,
 - στυτική δυσλειτουργία,
 - γυναικομαστία,
 - ορχική ατροφία και
 - μειωμένο αριθμό σπερματοζωαρίων οπότε μειωμένη γονιμότητα.
- Επίσης τα επίπεδα LH είναι αυξημένα γεγονός που υποδηλώνει μία απευθείας τοξική δράση της αιθανόλης στον όρχη.

ΑΝΤΙΜΕΤΩΠΙΣΗ

Αλλαγή Τρόπου Ζωής;

- Διόρθωση του τρόπου ζωής άμεσα

ΑΝΤΙΜΕΤΩΠΙΣΗ

Φαρμακευτική θεραπεία:

- Αντι-οιστρογόνα;
- Αναστολείς αρωματασών;
- Γοναδοτροπίνες;
- Συμπληρώματα;

ΑΝΤΙΜΕΤΩΠΙΣΗ

Χειρουργική αντιμετώπιση

- Διόρθωση κισσοκήλης;

Πορεία περιστατικού

- Προχώρησαν άμεσα σε σπερματέγχυση σε φυσικό κύκλο (Χ2) χωρίς επιτυχία και μετά σε εξωσωματική με ICSI επίσης χωρίς επιτυχία.
- Έγινε αλλαγή του τρόπου ζωής
- Ξεκίνησε άμεσα συμπλήρωμα με συνδυασμό
αντιοξειδωτικών

Πορεία περιστατικού

- Μετά από 6 μήνες:
- **Σπερμοδιάγραμμα:**
 - Συγκέντρωση 17,2 εκατομμύρια/ml
 - Κινητικότητα: Συνολική 45% (Τ.Α. 40)
 - Προωθητική 30% (Τ.Α. 32)
 - Φυσιολογικές μορφές: 3%
 - Λοιπά χαρακτηριστικά εντός τιμών αναφοράς.

Πορεία περιστατικού

Summary of evidence	LE
The presence of varicocele in some men is associated with <u>progressive testicular damage from adolescence onwards and a consequent reduction in fertility.</u>	2a
Although the treatment of varicocele in adolescents may be effective, there is a significant risk of over-treatment: the majority of boys with a varicocele will have no fertility problems later in life.	3
<u>Varicocele repair was shown to be effective in men with oligospermia, a clinical varicocele and otherwise unexplained infertility.</u>	1a
Recommendations	GR
Treat varicoceles in adolescents with progressive failure of testicular development documented by serial clinical examination.	B
Do not treat varicoceles in infertile men who have normal semen analysis and in men with a subclinical varicocele.	A
<u>Treat varicoceles in men with a clinical varicocele, oligospermia and otherwise unexplained infertility in the couple.</u>	A

Πορεία περιστατικού

Πως προχωράμε;

- Χειρουργούμε την κισσοκήλη;
- Καταψύχουμε σπέρμα τώρα που είναι καλύτερο;
- Συνεχίζουμε την αγωγή;

Πορεία περιστατικού

- Το ζευγάρι προχώρησε σε νέα προσπάθεια με ICSI και πέτυχε δίδυμη κύηση.
- Δεν μπορούμε να γνωρίζουμε εάν θα πετύχαινε ούτως ή άλλως.
- Δεν μπορούμε να γνωρίζουμε εάν η συνεισφορά μας ήταν καθοριστική για την σύλληψη
- Πιθανόν συνδυασμός των παραπάνω (επανειλημμένες προσπάθειες, διόρθωση του τρόπου ζωής, εξουδετέρωση του οξειδωτικού στρες της κίρσοκλήλης)